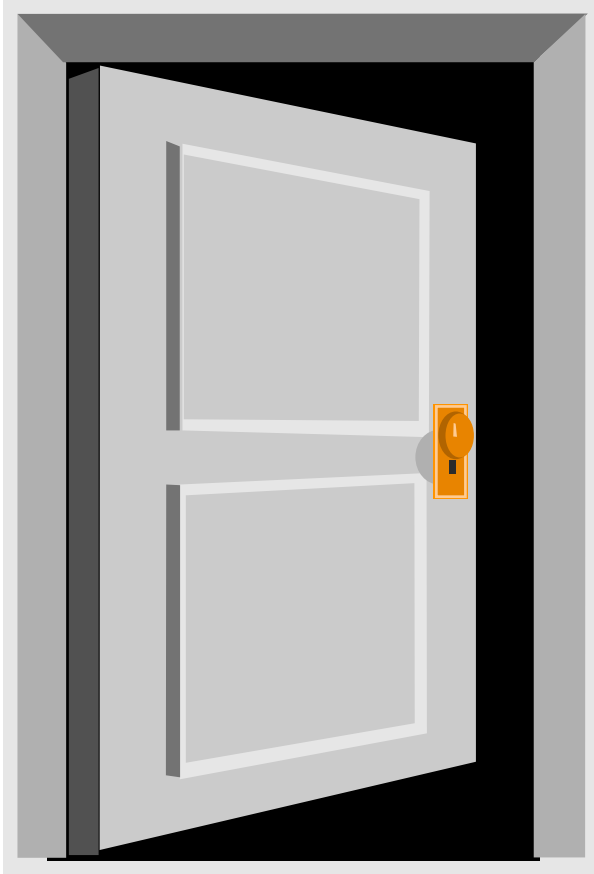


IL LEMBO COSTALE MOBILE (LCM)

The Flail Chest



- Movimento inspiratorio
- paradosso di i un segmento
- toracico, verso l'interno,
- causato da fratture costali
- multiple anteriori e posteriori
- con esaltata attività riflessa
- inspiratoria

IL LEMBO COSTALE MOBILE

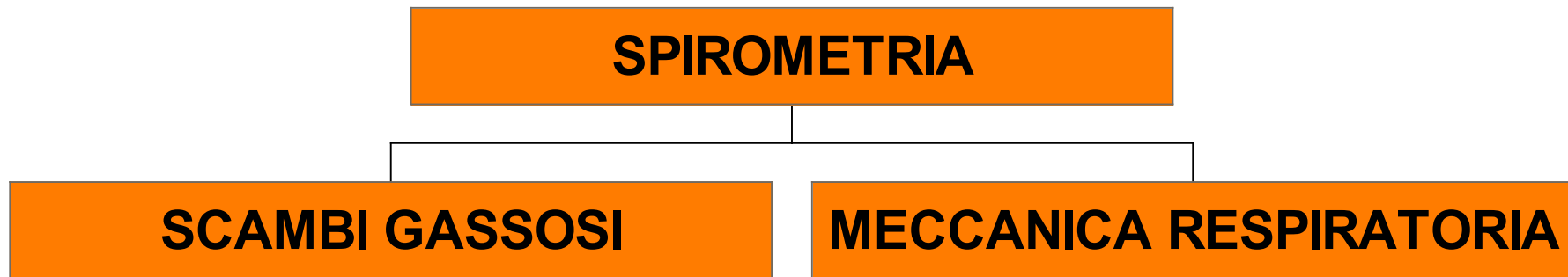
- Sinonimi: torace a parete **flaccida** presente in 1/3 dei pazienti con trauma grave del torace e nel 10% dei pz. con fratture della parete toracica.
- Patogenesi: fratture costali multiple, fino a 5, contigue e tali da rendere un segmento di parete abnormemente mobile, consentendo movimenti **paradossi** durante la respirazione.



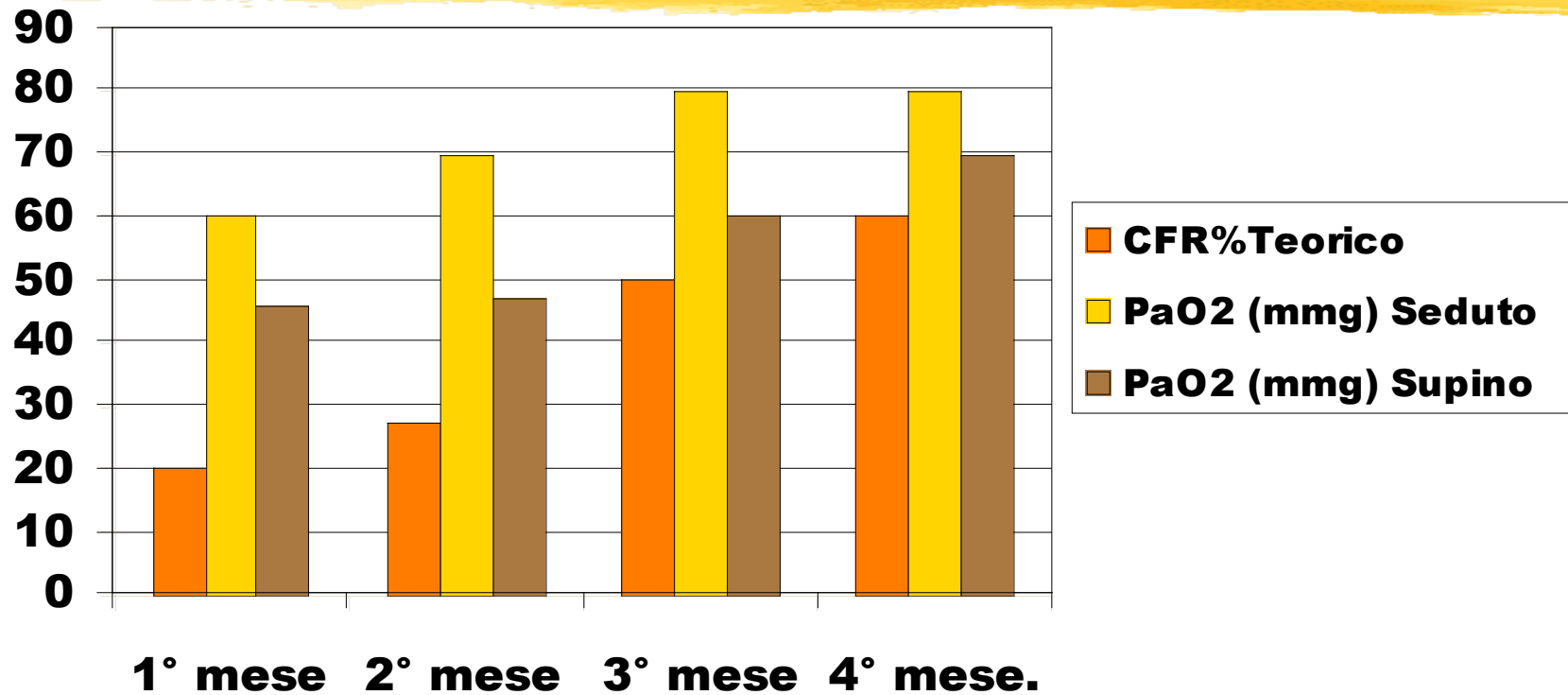
LCM : etiologia

- **Incidenti stradali**
- **Manovre di resuscitazione cardio-polmonare**
- **fratture patologiche da mieloma multiplo, S.di Gorham-Stout o malattia dell'osso fantasma**
- **sternotomia**

LCM : fisiopatologia



LCM :spirometria e scambi gassosi



CFR=capacità funzionale residua

LCM: spirometria

Variabile	LCM non Complicato		LCM con Contusione	
	Basale	Dopo	Basale	Dopo
CV	60	100	50	88
CFR	60	75	45	50
VEMS%	78	81	83	80

LCM: aspetti clinici



Il movimento paradossale "pendeluft" del LCM promuove l'atelectasia con i seguenti meccanismi:

- movimento in direzione contraria
- spostamento del gas dello spazio morto dal lato flaccido a quello non flaccido
- compromette il drenaggio polmonare
- limita la meccanica respiratoria

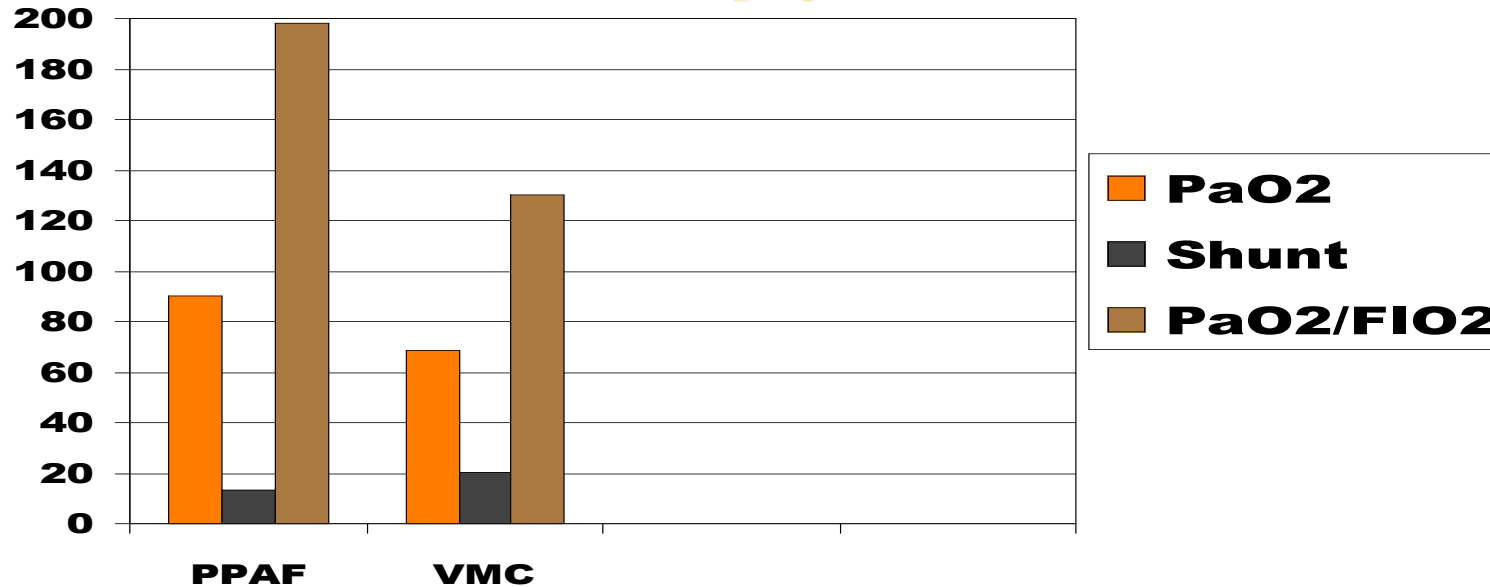
LCM: complicanze



- Contusione polmonare
- Danno alveolare diffuso
- Lacerazione polmonare
- Atelettasia posttraumatica

Una stabilizzazione operativa con placche del LCM a torace aperto è preferibile ad una prolungata ventilazione meccanica in caso di progressiva perdita di volume toracico con intensa dispnea e dolore, anche in presenza di una buona ossigenazione (Haasler, 1990)

LCM: fisiopatologia



PPAF: pressione positiva alta frequenza; **VMC**: ventilazione meccanica convenzionale;
PaO2/FIO2: Concentrazioni di FIO2

La ventilazione a pressione positiva ad alta frequenza è preferibile alla ventilazione meccanica convenzionale a bassa frequenza nei pazienti con insufficienza respiratoria traumatica (Barzilay 1987)

LCM: risposta dei muscoli respiratori

Ipotesi:


L'aumento dell'attività dei muscoli intercostali esterni è dovuta allo stimolo degli *stretch receptors* muscolari.

L'esperimento condotto nel cane anestetizzato registrando l'attività EMG di picco dei muscoli parasternali, intercostali esterni, elevatori della costola, diaframma, intercostali esterni controlaterali, dimostra che lo stimolo parte dalle forze legate alla pressione pleurica e quelle generate dei muscoli intercostali parasternali

Implicazioni

Il significato funzionale di tale risposta indica che, con opportuna analgesia peridurale è possibile ridurre il movimento paradossoso verso l'interno del LCM con adeguata espansione polmonare

LCM :aspetti terapeutici



- **L'analgesia peridurale continua con morfina o fentanyl** (Makersie, 1987) : offre vantaggi economici e polmonari rendendo i pazienti meno dipendenti dal ventilatore e meno suscettibili di tracheotomia e riducendo morbidità e mortalità (Collins 2000)
- **Tubo toracico**
- **Steroidi:** somministrati precocemente migliorano la prognosi
- **Stabilizzazione operativa**
- **Ventilazione artificiale**

LCM aspetti terapeutici

La necessità di ventilazione meccanica è correlata con cinque fattori di rischio:

- frequenza respiratoria iniziale superiore a 30 minuto
- frequenza cardiaca superiore a 100 minuto
- pressione sistolica inferiore a 100 mmHg
- ipossiemia arteriosa iniziale ($pO_2/FIO_2 < 300$)
- la presenza di altre patologie traumatiche

LCM aspetti terapeutici



La stabilizzazione operativa precoce consente di ridurre la durata della ventilazione artificiale e l'incidenza di sequele funzionali dovute alla lunga durata della perdita di volume polmonare che conduce ad evoluzione fibrotica

LCM aspetti terapeutici



Vengono descritti casi particolari in cui il lembo costale mobile non è operabile: mieloma multiplo, sindrome di Gorham detta anche dell'osso fantasma.

In tali condizioni il movimento paradossale e l'insufficienza respiratoria possono essere controllati con la ventilazione meccanica non invasiva a pressione positiva continua con supporto di pressione (NCPAP bilevel)

LCM prognosi

Il lembo costale mobile può essere fatale quando:

- gli scambi gassosi sono compromessi da insufficienza progressiva dell'emitorace affetto, con perdita di volume ritenzione delle secrezioni, emo/pneumotorace, contusione polmonare, età avanzata, trauma cranico, deficit mentale, necessità di trasfusioni nelle prime ore, shock all'ingresso, sepsi e polmonite.

LCM prognosi



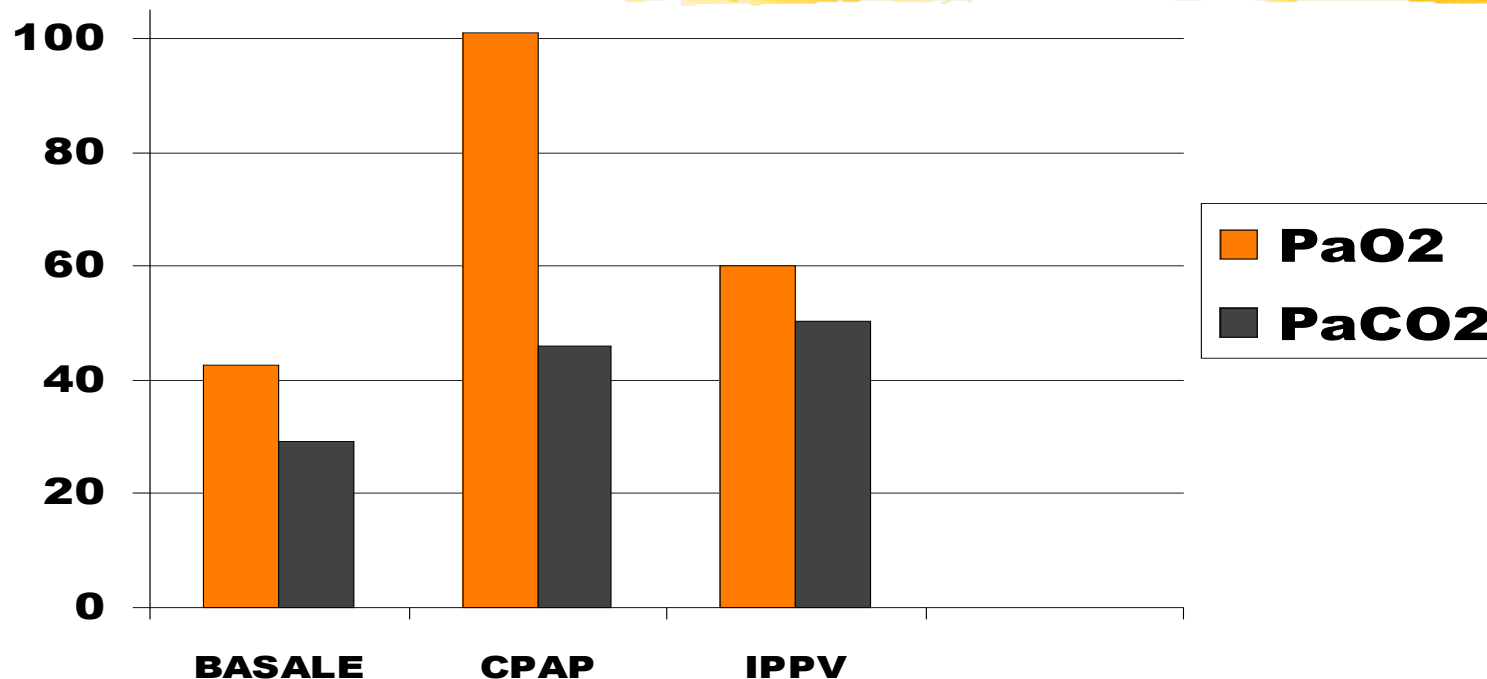
Uno studio recente ha dimostrato che il ritorno alla normalità del volume polmonare si verifica entro sei mesi anche in presenza di deformità toracica salvo nei casi invalidanti con contusione polmonare bilaterale e con difetto ventilatorio di tipo restrittivo con difetto restrittivo, dolore persistente, deformità toracica e dispnea da sforzo.

LCM prognosi



Influenzano favorevolmente la prognosi fattori quali il ricovero in **UTIR** , la scelta dall'inizio della ventilazione meccanica non invasiva (**SIMV e CPAP**) l'analgesia peridurale, la fisioterapia respiratoria, la detersione delle grandi vie aeree con **fibrobroncoscopia** e la qualità dell'assistenza infermieristica (Prakash, 1990).

LCM: Sindrome di Gohram



CPAP: pressione positiva continua; **IPPV:** ventilazione meccanica a pressione positiva intermittente

La ventilazione meccanica non invasiva è efficace nel trattamento dell'insufficienza respiratoria in pazienti con LCM grave (Todisco, 1998)